

Возможности МРТ в диагностике и оценке прогрессирования болезни Паркинсона

А.Г. Труфанов, И.В. Литвиненко

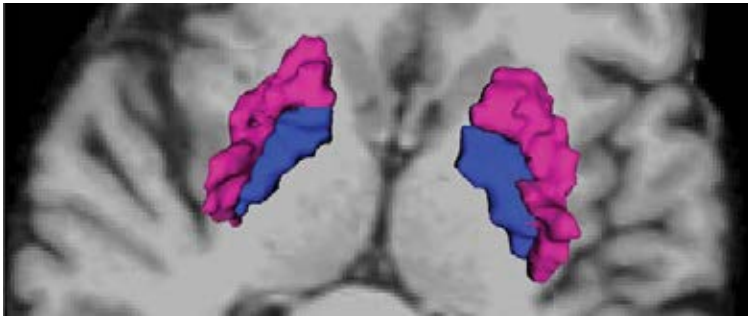


Рисунок 5. Визуальная оценка стриатума при КБД с использованием 3DSlicer.

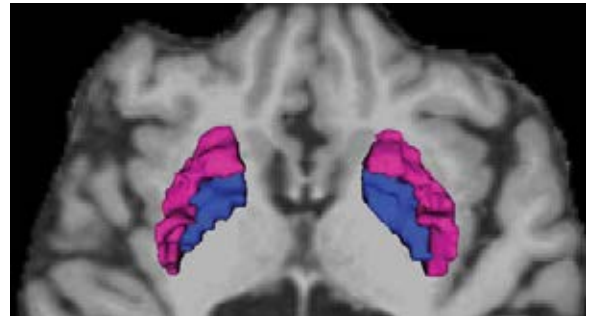


Рисунок 6. Визуальная оценка стриатума при БП, протекающей по типу кортикобазального синдрома, с использованием 3DSlicer.

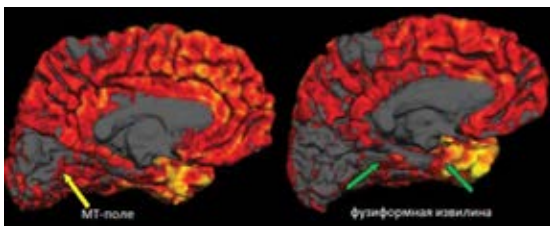


Рисунок 7. Различия в толщине коркового слоя в области фузиформной извилины, MT-поля по Бродману (*giri lingualis, cuneus, priscuneus*). 2-я стадия по Хен/Яру – слева, 3-я стадия – справа. Вид с медиальной стороны левого полушария, визуализирована область коры, непосредственно прилежащая к твердой мозговой оболочке.

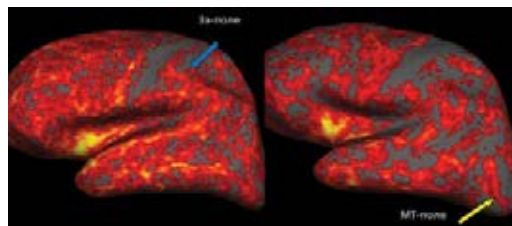


Рисунок 8. Различия в толщине коркового слоя в области MT-поля (*giri lingualis, cuneus, priscuneus*) и З3-поля по Бродману. 2-я стадия по Хен/Яру – слева, 3-я стадия – справа. Вид с латеральной стороны левого полушария. Представлено сглаженное изображение полушария.

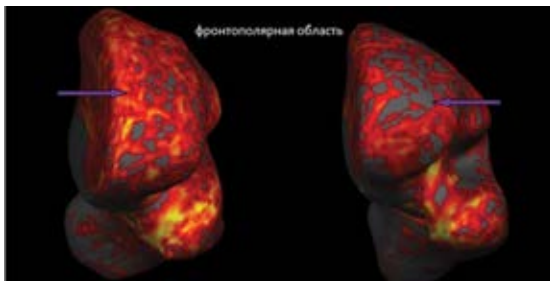


Рисунок 9. Различия в толщине коркового слоя в фронтополярной области. 2-я стадия по Хен/Яру – слева, 3-я стадия – справа. Вид с передней стороны левого полушария. Сглаженное изображение.

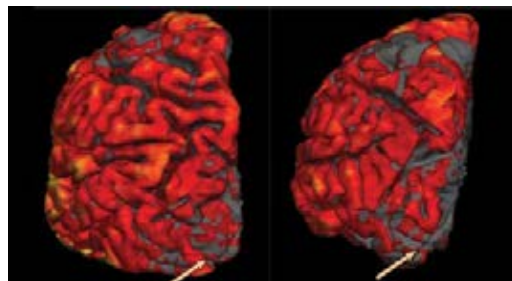


Рисунок 10. Различия в толщине коркового слоя в области затылочной доли. 2-я стадия по Хен/Яру – слева, 3-я стадия – справа. Вид с задней стороны левого полушария, визуализирована область коры, непосредственно прилежащая к твердой мозговой оболочке.

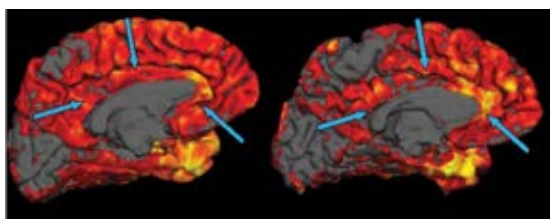


Рисунок 11. Различия в толщине коркового слоя в области поясной извилины. 2-я стадия по Хен/Яру – слева, 3-я стадия – справа. Вид с медиальной стороны левого полушария, визуализирована область коры, непосредственно прилежащая к твердой мозговой оболочке.

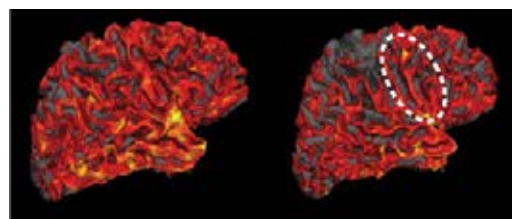


Рисунок 12. Различия в толщине коркового слоя в области 1, 2, 3а, 4а, 4р полей по Бродману (выделено пунктирной линией). 2-я стадия по Хен/Яру – слева, 3-я стадия – справа. Вид с медиальной стороны правого полушария, визуализирована область коры, непосредственно прилежащая к подкорковому белому веществу.

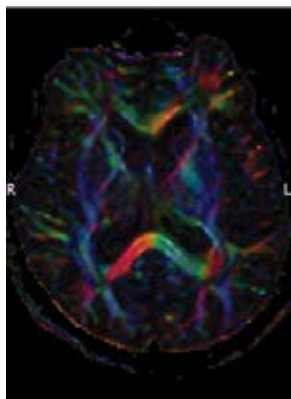


Рисунок 13. Визуализация проводящих путей и структур головного мозга в режиме цветного картирования ФА в программе TrackVis.

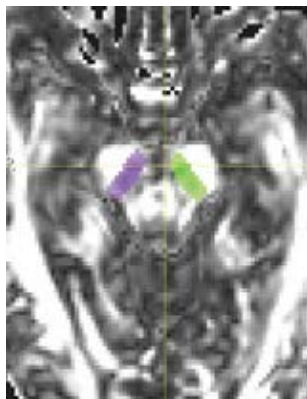


Рисунок 14. Измерение коэффициента ФА в проекции черной субстанции.

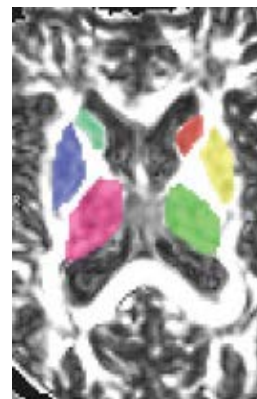


Рисунок 15. Маркирование зон интереса с последующим измерением анизотропии.

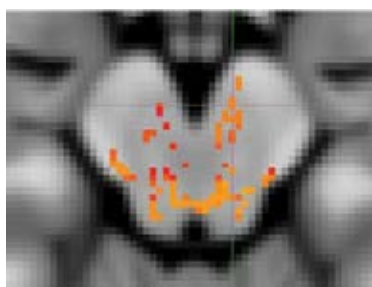


Рисунок 16. Данные FSL-TBSS. Оранжевым цветом выделяется зона достоверного снижения ФА в проекции черной субстанции (область перекрещенных линий).

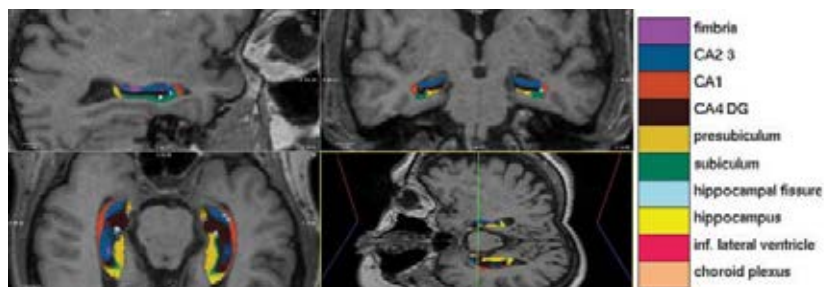


Рисунок 17. Результаты сегментирования субполей гиппокампальной формации в режиме цветного картирования.

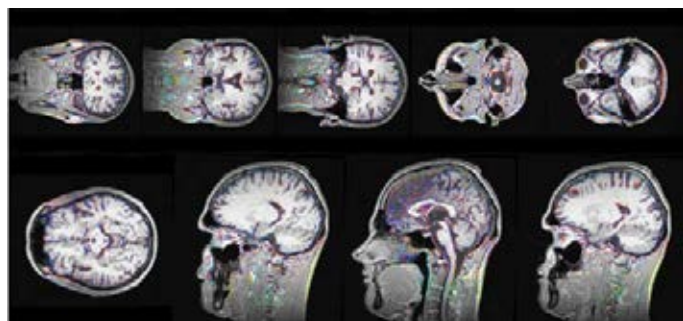


Рисунок 18. Пример расчета скорости атрофии головного мозга у пациента с 3-й стадией БП. Синим цветом обозначены зоны преимущественного дегенеративного процесса. Срок наблюдения 1 год.

Новые возможности структурных методов нейровизуализации в диагностике немоторных симптомов болезни Паркинсона

Е.В. Мазуренко, В.В. Пономарев, Р.А. Сакович

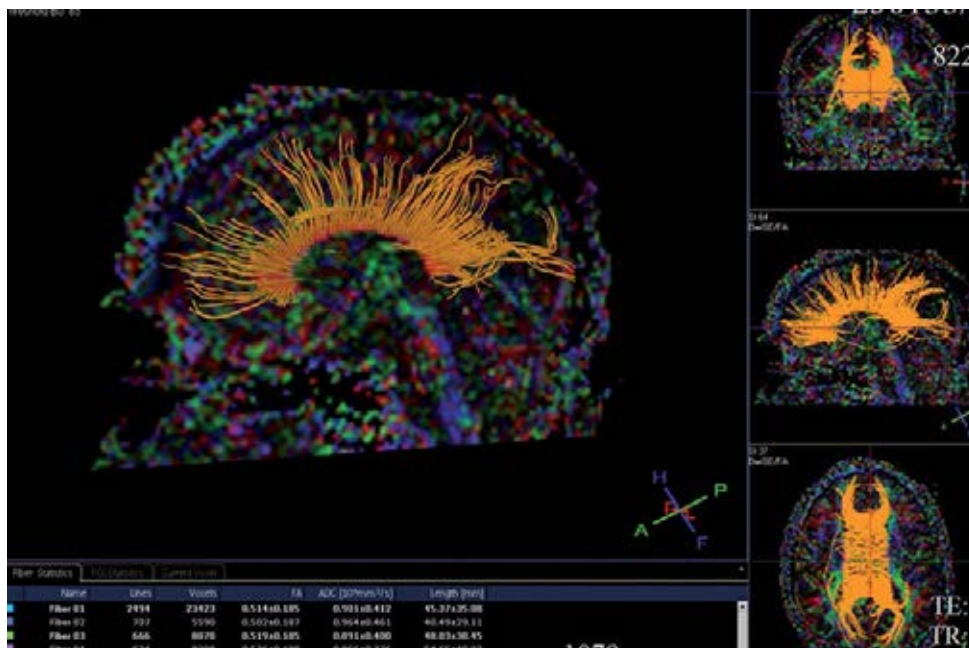


Рисунок 3. Трактография мозолистого тела пациента БП без когнитивных нарушений: хорошо визуализируются восходящие волокна мозолистого тела.

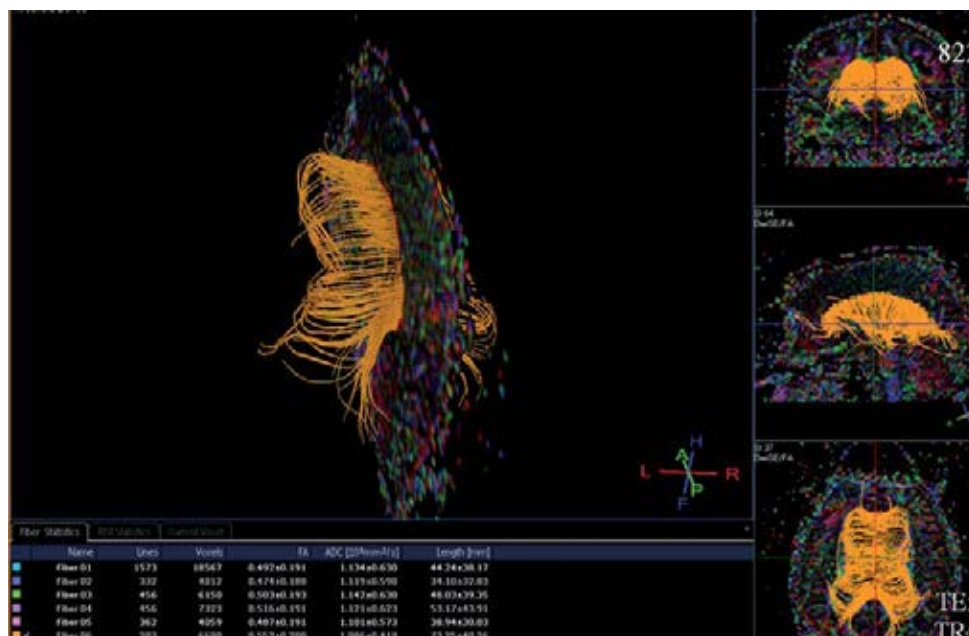


Рисунок 4. Трактография мозолистого тела пациента БП с деменцией: визуально определяемый симптом «капюшона» в виде обрыва восходящих волокон мозолистого тела.

Особенности функционирования безусловной нейрональной сети в состоянии покоя и церебрального метаболизма у пациентов с болезнью Паркинсона и различным когнитивным статусом по данным фМРТ и *in vivo* ^1H MRS

З.З. Рожкова, Н.В. Карасевич, А.Н. Омельченко, И.Н. Карабань

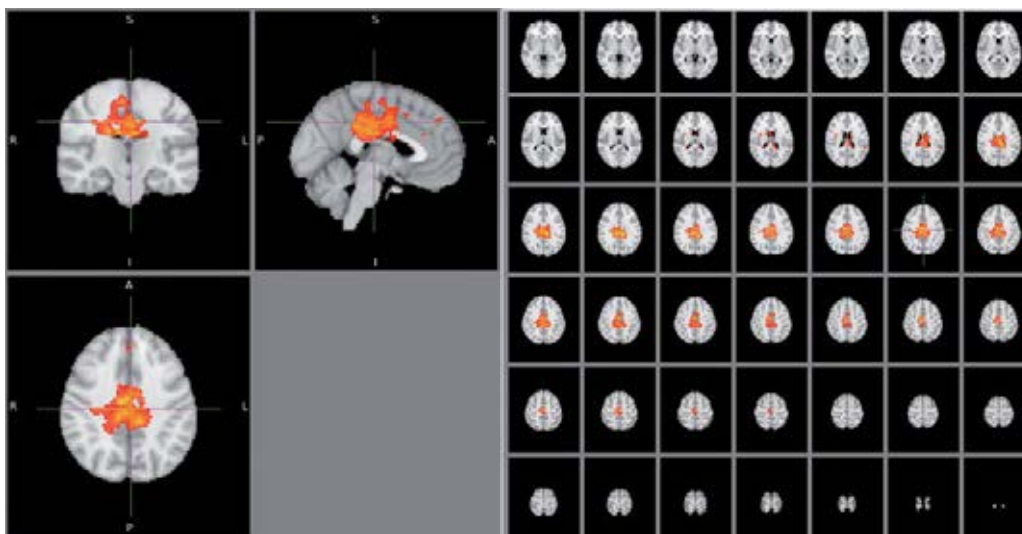


Рисунок 1. Визуализация БНССБ для пациентов 1-й группы.

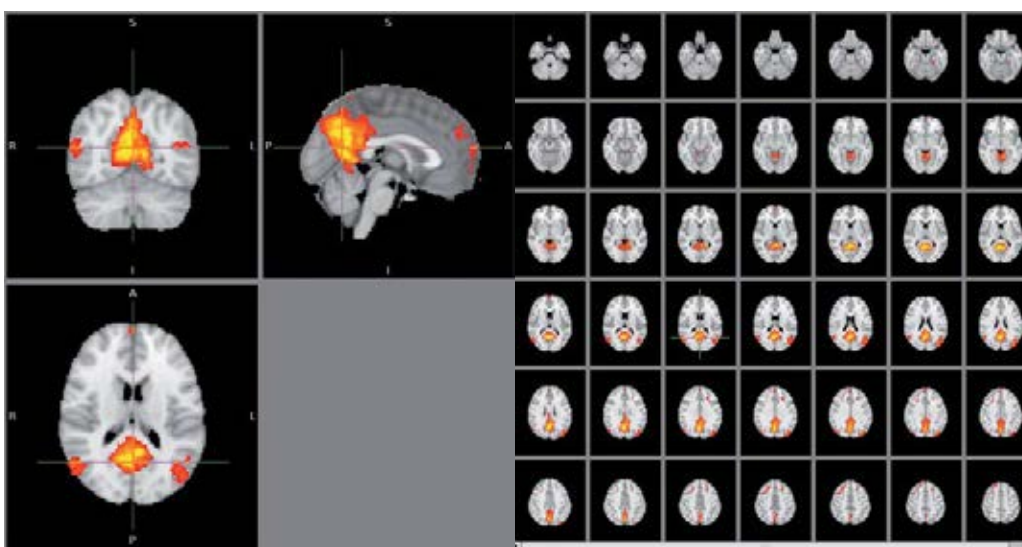


Рисунок 2. Визуализация БНССБ для пациентов 2-й группы.

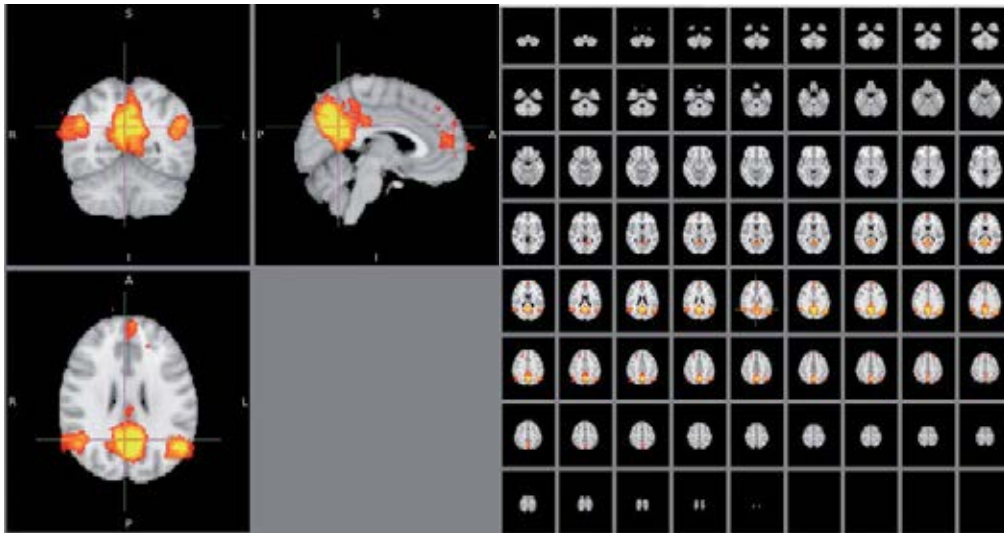


Рисунок 3. Визуализация БНССБ для пациентов 3-й группы.

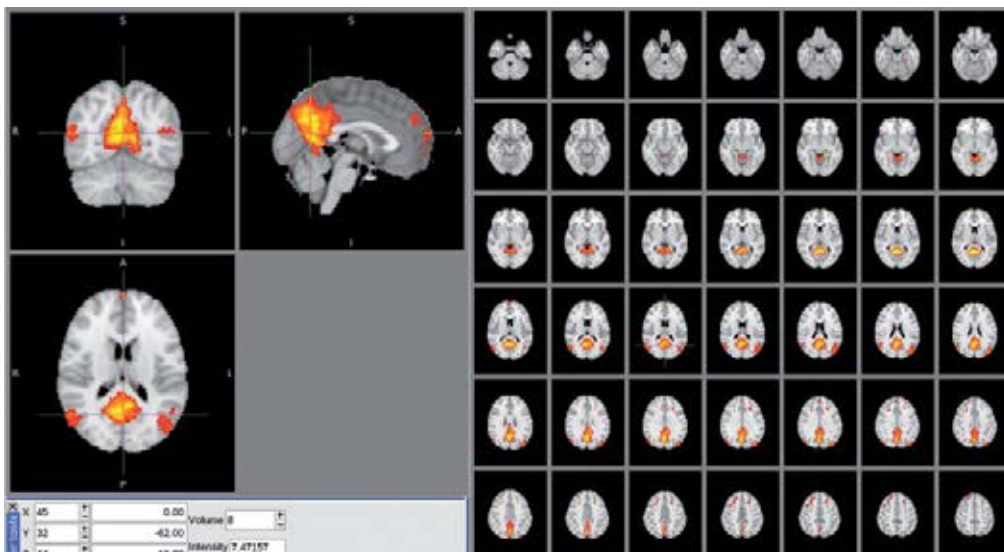


Рисунок 4. Визуализация БНССБ для пожилых пациентов (контрольная группа).

МРС черной субстанции у первичных пациентов с болезнью Паркинсона, ранее не получавших леводопатерапию

А.Г. Труфанов, И.В. Литвиненко

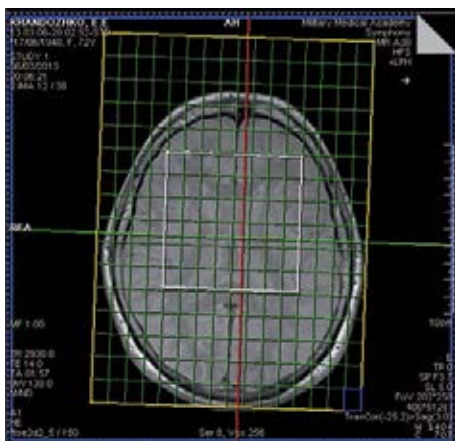


Рисунок 1. Позиционирование многовоксельной спектроскопической сетки на область базальных ганглиев.

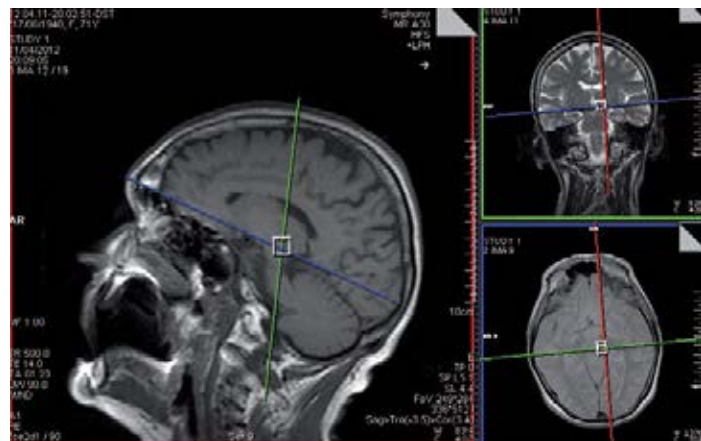

Рисунок 2. Позиционирование одновоксельной спектроскопической сетки на область левой черной субстанции.

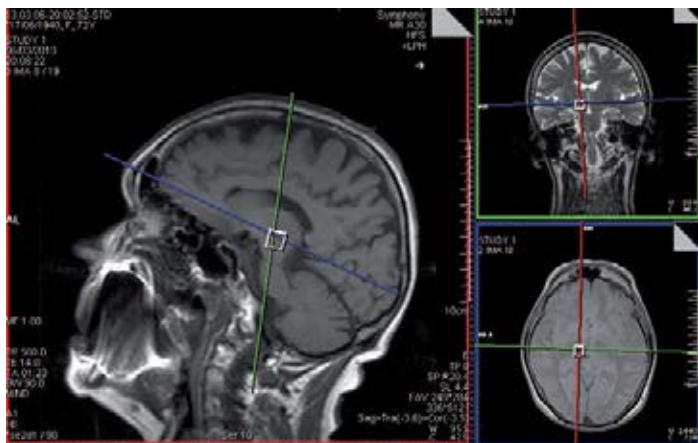

Рисунок 3. Позиционирование одновоксельной спектроскопической сетки на область правой черной субстанции.

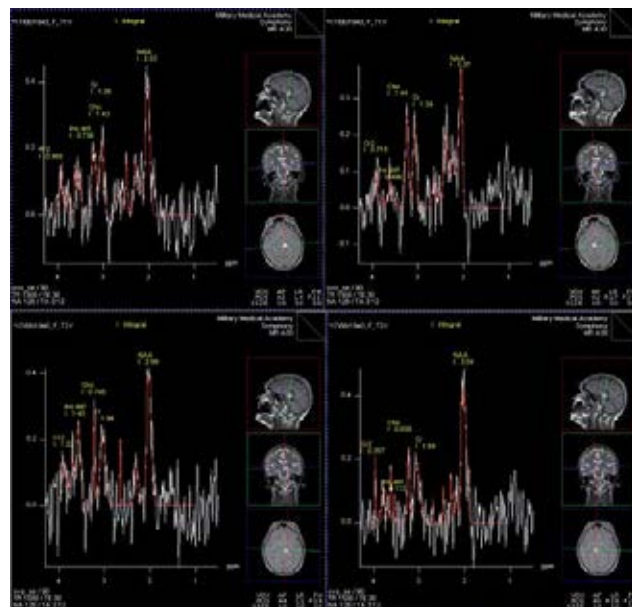


Рисунок 6. Пример определения NAA в области черной субстанции при первичном обращении (вверху) и на фоне терапии леводопой (внизу).

Морфофункциональные изменения головного мозга при болезни Гентингтона

Е.Н. Юдина, С.Н. Иллариошкин, Р.Н. Коновалов, В.В. Гнездицкий

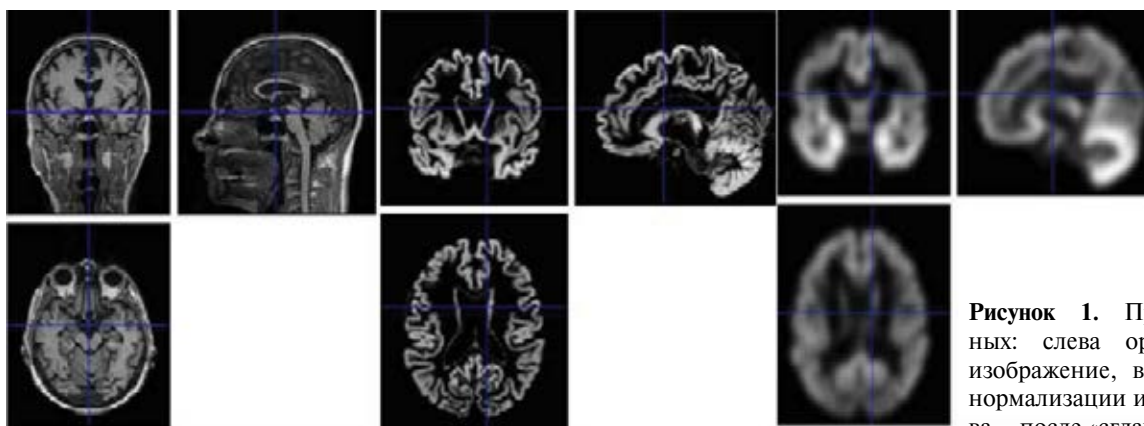


Рисунок 1. Препроцессинг данных: слева оригинальное МРТ-изображение, в середине — после нормализации и сегментации, справа — после «сглаживания».

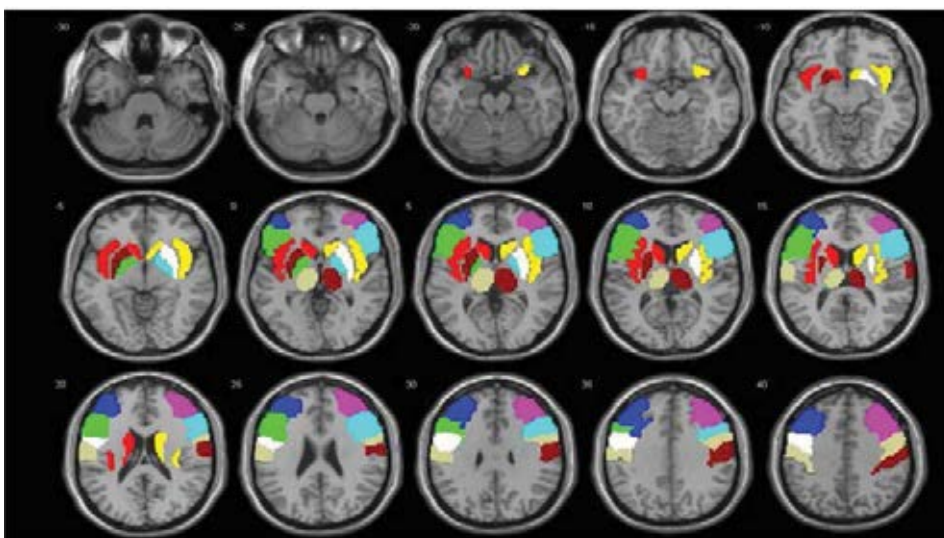


Рисунок 2. Выбор «масок». Цветом указаны регионы интереса: хвостатое ядро, скорлупа, бледное ядро, таламус, нижняя лобная извилина, средняя лобная извилина, островок, прецентральная и постцентральная извилины.

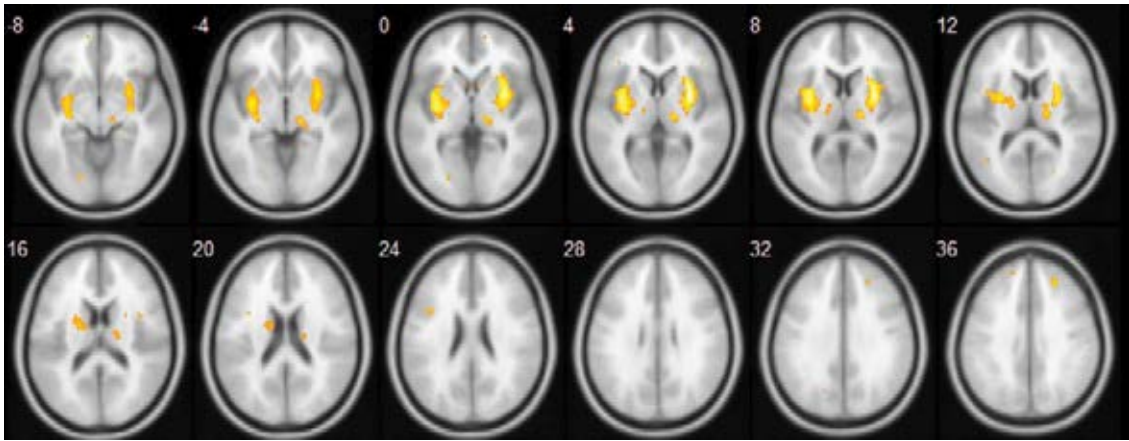


Рисунок 3. Зоны атрофии у доклинических носителей мутации vs. контроль.

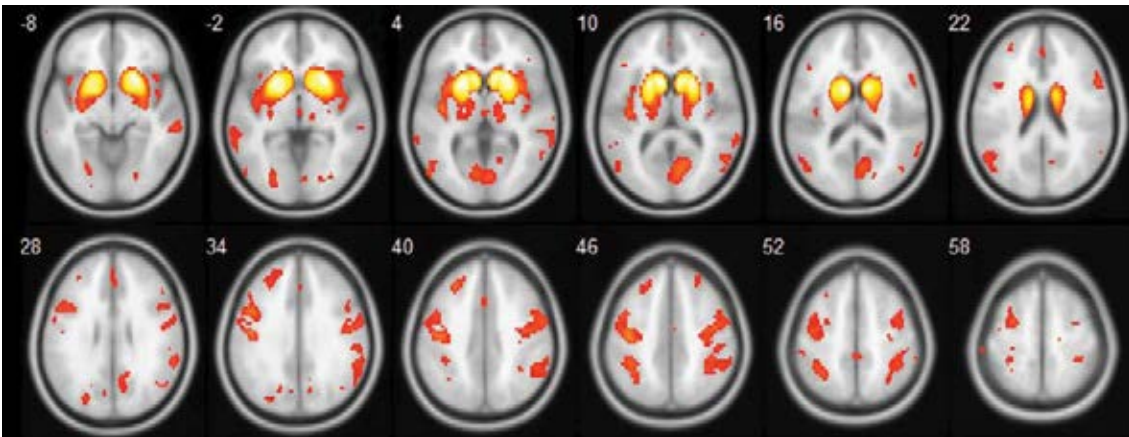


Рисунок 4. Зоны атрофии у пациентов с БГ vs. контроль.

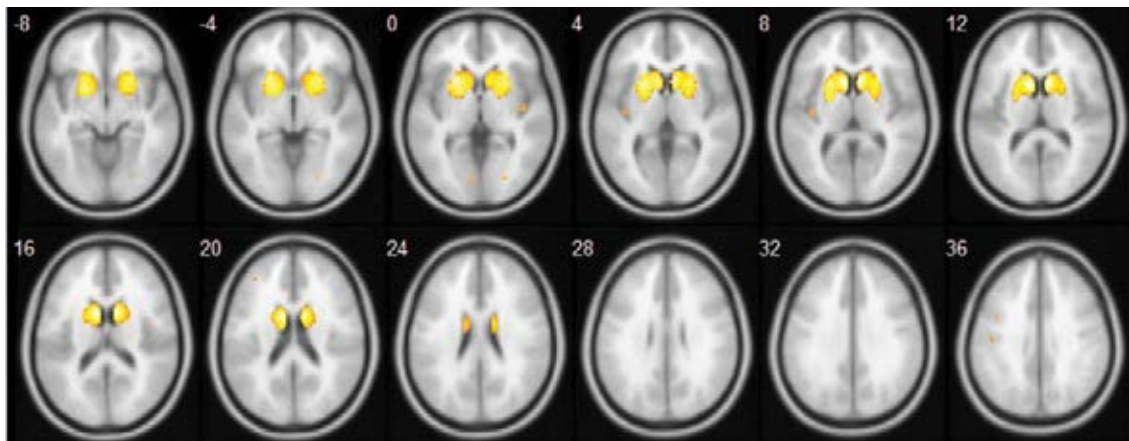


Рисунок 5. Зоны атрофии у пациентов с БГ vs. доклинические носители мутации.